FOCUS PREVENZIONE
il ruolo fondamentale della diagnosi precoce

nel cuore della SALUTE

LE NUOVE TENDENZE
su benessere e bellezza per una vita più sana

Medicina nucleare: una risorsa preziosa per la diagnosi e la cura

Fig.1) Gamma camera tradizionale

Fig.2) Dettaglio sistema di rivelazione

La Medicina Nucleare è quella branca specialistica della medicina che si avvale dell'uso di sorgenti radioattive non sigillate (ossia non racchiuse in involucri a tenuta né fisicamente adese a supporti) a scopo diagnostico, terapeutico e di ricerca biomedica.

L'aggettivo "nucleare" è spesso motivo di paure ed angosce per i pazienti poiché riporta alla memoria gli effetti devastanti provocati dalle bombe atomiche lanciate alla fine del secondo conflitto mondiale su Hiroshima e Nagasaki o degli incidenti avvenuti in un passato ancor più recente nelle centrali di Cernobyl e Fukushima. Esiste però un nucleare "buono" ed è quello utilizzato in medicina che, coniugato a molecole specifiche che fungono da vettori e introdotto nell'organismo attraverso soluzioni (radiofarmaci), è in grado di concentrarsi nei tessuti patologici fungendo da tracciante funzionale e permettendo la diagnosi di una grande varietà di malattie di natura flogistico/infettiva, degenerativa o oncologica.

E' importante rassicurare i pazienti sul fatto che i radiofarmaci utilizzati a scopo diagnostico emettano un'energia piuttosto bassa ed abbiano un'emivita relativamente breve ragione per cui a distanza di 24h la quantità di radiazioni emessa dal corpo a seguito della somministrazione risulterà praticamente nulla.

Le differenze sostanziali rispetto alle altre metodiche di diagnostica per immagini come la radiologia tradizionale, la TC o la RM stanno nel fatto che, nelle indagini di medicina nucleare, non sono le apparecchiature a generare un campo magnetico o ad emettere radiazioni bensì i pazienti e che le informazioni ottenute attraverso un sofisticato sistema di rivelazione costituito da cristalli scintillatori e tubi fotomoltiplicatori inseriti nelle gamma camere, sono funzionali e non esclusivamente morfologiche.

Il cristallo scintillatore serve per convertire la radiazione emessa dal paziente in luce, la quale viene a sua volta convertita dai tubi fotomoltiplicatori in un segnale elettrico. Il segnale generato viene quindi inviato ad un computer che lo utilizzerà per creare l'immagine.

Ogni testa è in grado di generare un'immagine 2D ma, con le dovute metodiche di acquisizione, si possono ottenere anche immagini 3D ed immagini dinamiche, ovvero dei veri e propri filmati di come il radiofarmaco si distribuisce nel paziente. Il radionuclide più utilizzato è il Tecnezio-99metastabile (Tc99m) che, grazie al raggio gamma emesso nel decadimento e ad un tempo di dimezzamento di circa 6 ore, costituisce la base di un gran numero di radiofarmaci.

Fig.3)Esame cardio-TC

Per rendere l'idea di quale sia la differenza tra informazione morfologica ed informazione funzionale proponiamo l'esempio della TC coronarica e della scintigrafia miocardica; sono entrambe metodiche utilizzate per la diagnosi di patologie cardiache ma la prima è utile a fornire dati di natura anatomica riguardanti la pervietà delle coronarie e l'eventuale presenza di placche ateromasiche, la seconda permette di valutare quanto la stenosi rilevata alla TC influisca sul normale afflusso di sangue al miocardio e se sia eventualmente causa di ischemia inducibile da sforzo.

Una metodica particolarmente usata nell'ambito medico nucleare sia in campo oncologico che neurologico è la PET/CT (tomografia ad emissione di positroni) che non rileva, come accade per la gamma camera utilizzata nella medicina nucleare tradizionale i raggi γ, bensì la radiazione emessa dall'annichilazione di due fotoni in coincidenza e cioè in un intervallo di tempo così ristretto da considerare la rivelazione simultanea (10-15ns) che devono avere Energia di 511KeV.

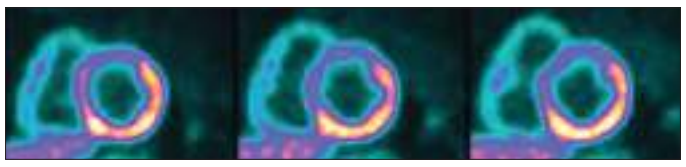

Fig.4) Scintigrafia miocardica con riscontro di ipoperfusione in con riscontro di stenosi corrispondenza della parete anteriore del ventricolo SN severa dell'arteria come indicato dalle frecce (colorazione meno intensa) discendente anteriore dovuta alla stenosi riscontrata in TC

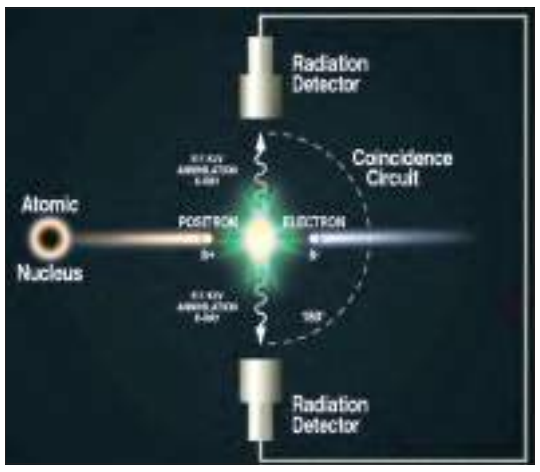

Fig.6) Schema di rivelazione fotoni in coincidenza

Il radiofarmaco più utilizzato è l'FDG, un analogo del glucosio marcato con F18, un γ+ emittente con emivita di 120 min, particolarmente utile nella diagnosi dei tumori. Esso infatti si fissa alle cellule in modo proporzionale alla loro attività. Sappiamo che le cellule tumorali sono particolarmente attive e avide di zucchero (così come le cellule nervose) e pertanto la maggiore o minore concentrazione di questo radiofarmaco permetterà di valutare il grado di attività metabolica della lesione.

E' largamente richiesta nella caratterizzazione metabolica di nodi polmonari riscontrati alla TC come nel caso che segue in cui si evidenzia malattia ad elevato metabolismo glucidico.

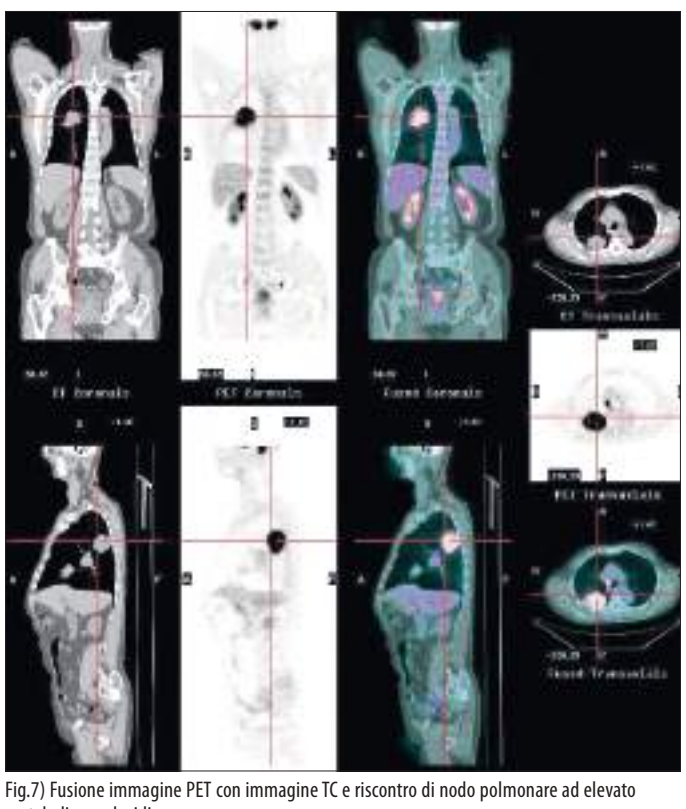

Fig.7) Fusione immagine PET con immagine TC e riscontro di nodo polmonare ad elevato metabolismo glucidico.

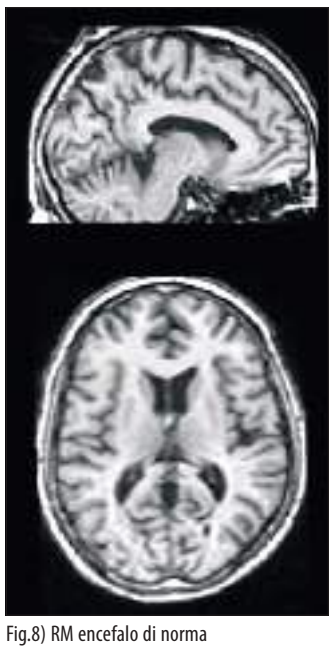

Fig.8) RM encefalo di norma

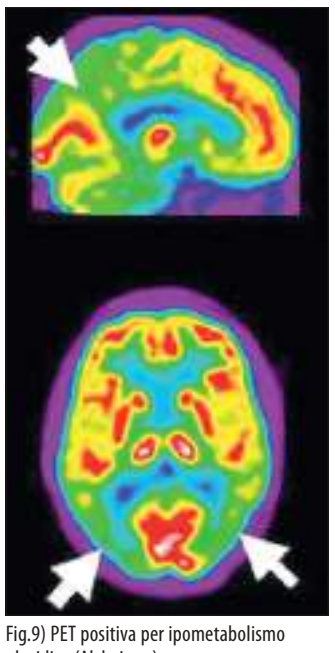

Fig.9) PET positiva per ipometabolismo glucidico (Alzheimer)

Un altro esempio può essere rappresentato dall'impiego della PET nella diagnosi delle malattie neurodegenerative come il morbo di Alzheimer. Le linee guida prevedono che, oltre agli esami sul liquido cefalorachidiano, si effettuino le indagini di neuroimaging tra cui la RM e la PET/CT.

E' possibile che il dato morfologico ottenuto dalla risonanza sia assolutamente di norma ma che il dato funzionale ottenuto con la PET rilevi un ipometabolismo glucidico che è un segno di neurodegenerazione come nel caso che segue. Si evince dunque che la sola RM non sarebbe stata sufficiente per una corretta diagnosi e che spesso le due metodiche siano complementari ed integranti l'una dell'altra.

Fig.10) Tomografo PET/CT

Un sentito ringraziamento agli amici Tecnici Sanitari di Radiologia Medica che hanno, grazie alla loro esperienza e competenza, contribuito alla stesura di questo articolo.

Dr. Gino Carnazza

Una rubrica per fare il punto sulle scoperte della medicina

La Rubrica Nel Cuore della Salute Coordinata dal Dr. Gino Carnazza è a Cura di Studio Futura Centro di Radiodiagnostica in Ciriè – Direttore Sanitario Dr.ssa Alessandra Surace, Direttore Tecnico Dr. Luca Luberto. Benvenuti nella nostra Rubrica quindicinale dedicata alla Salute, dove esploreremo una vasta gamma di temi affascinanti e attuali.

In ogni inserto vi guideremo attraverso le ultime scoperte e tendenze nel mondo della medicina, con un focus particolare su argomenti che spaziano dall'Intelligenza Artificiale applicata alla Diagnostica, allo screening Senologico per la donna piuttosto che Prostatico per l'uomo senza tralasciare alcuni temi oggi particolarmente sentiti come il concetto di bellezza e benessere e la sua evoluzione attraverso i secoli. In questo viaggio informativo e formativo, esamineremo da vicino l'evoluzione della tecnologia e la sua crescente influenza sulla pratica medica, con un'attenzione speciale sul futuro impiego dell'Intelligenza Artificiale nei processi diagnostici e terapeutici. Approfondiremo anche tematiche specifiche come l'Osteoporosi o le Affezioni Polmonari, offrendo consigli pratici utili per la prevenzione e il trattamento di queste patologie. Inoltre, esamineremo in dettaglio metodiche diagnostiche avanzate, come la TC o la Risonanza Magnetica, illustrandone in modo semplice i principi ed il loro ruolo fondamentale nella diagnosi precoce di diverse patologie. Unisciti a noi per esplorare il mondo affascinante della salute con l'obiettivo di imparare a vivere una vita più consapevole e sana. Seguiteci nei nostri viaggi attraverso il corpo umano che prevede anche interviste esclusive a Specialisti di fama nazionale con consigli pratici che vi aiuteranno nel prendervi cura del vostro benessere.
La vostra salute è la nostra priorità!